
Neuroanatomie

Grosshirn, Basalganglien

David P. Wolfer

Institut für Bewegungswissenschaften und Sport, D-HEST, ETH Zürich

Anatomisches Institut, Medizinische Fakultät, Universität Zürich

376-0005-01 Vertiefung Neuroanatomie und Neurophysiologie

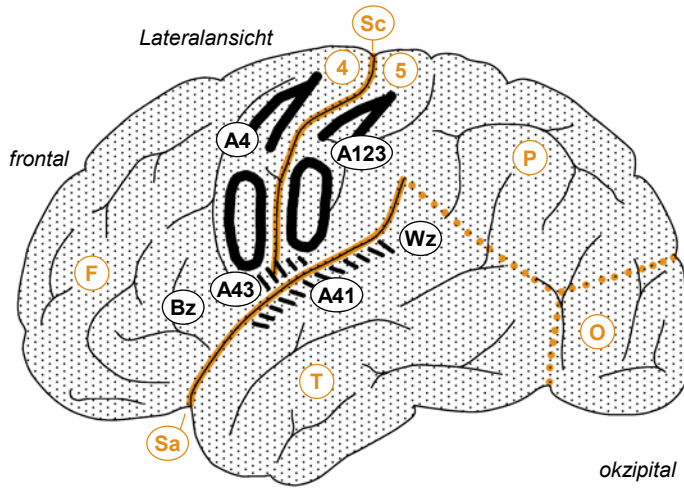
Di 08.10.2024 10:15-12:00 HG D7.2

Gehirn

Pc Pl choroideus
 3v 3. Ventrikel
 Aq Aquädukt
 4v 4. Ventrikel

Me Mesencephalon
 Po Pons
 1 Rinde/Folien
 2 Mark
 3 Hemisphäre
 1-2 Vermis
 1-3 Cerebellum
 Mo Medulla oblongata
 Rm Rückenmark

Ep Epiphyse
 Th Thalamus
 Hy Hypothalamus
 Hs Hypophysenstiel
 co Chiasma opticum
 fo Fasciculus opticus

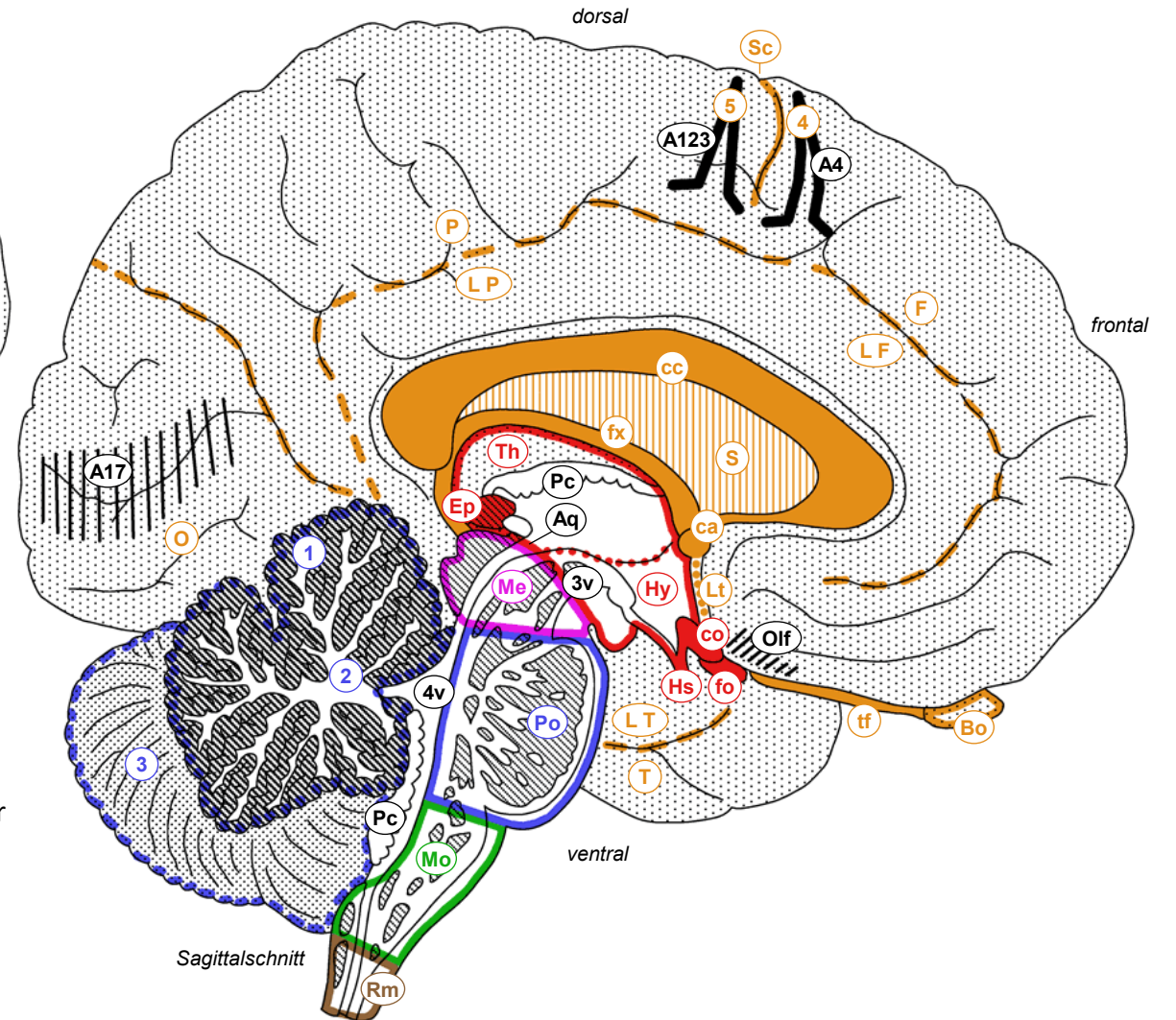


□ Telencephalon (Endhirn)
 □ Diencephalon (Zwischenhirn)
 □ Mesencephalon (Mittelhirn)
 □ Metencephalon (Nachhirn)
 □ Myelencephalon (verlängertes Mark)
 □ Rückenmark

F Frontallappen
 P Parietallappen
 T Temporallappen
 O Okzipitallappen
 L limbischer Lappen
 Sc Sulcus centralis
 Sa Sulcus lateralis
 4 Gyrus praecentralis
 5 Gyrus postcentralis

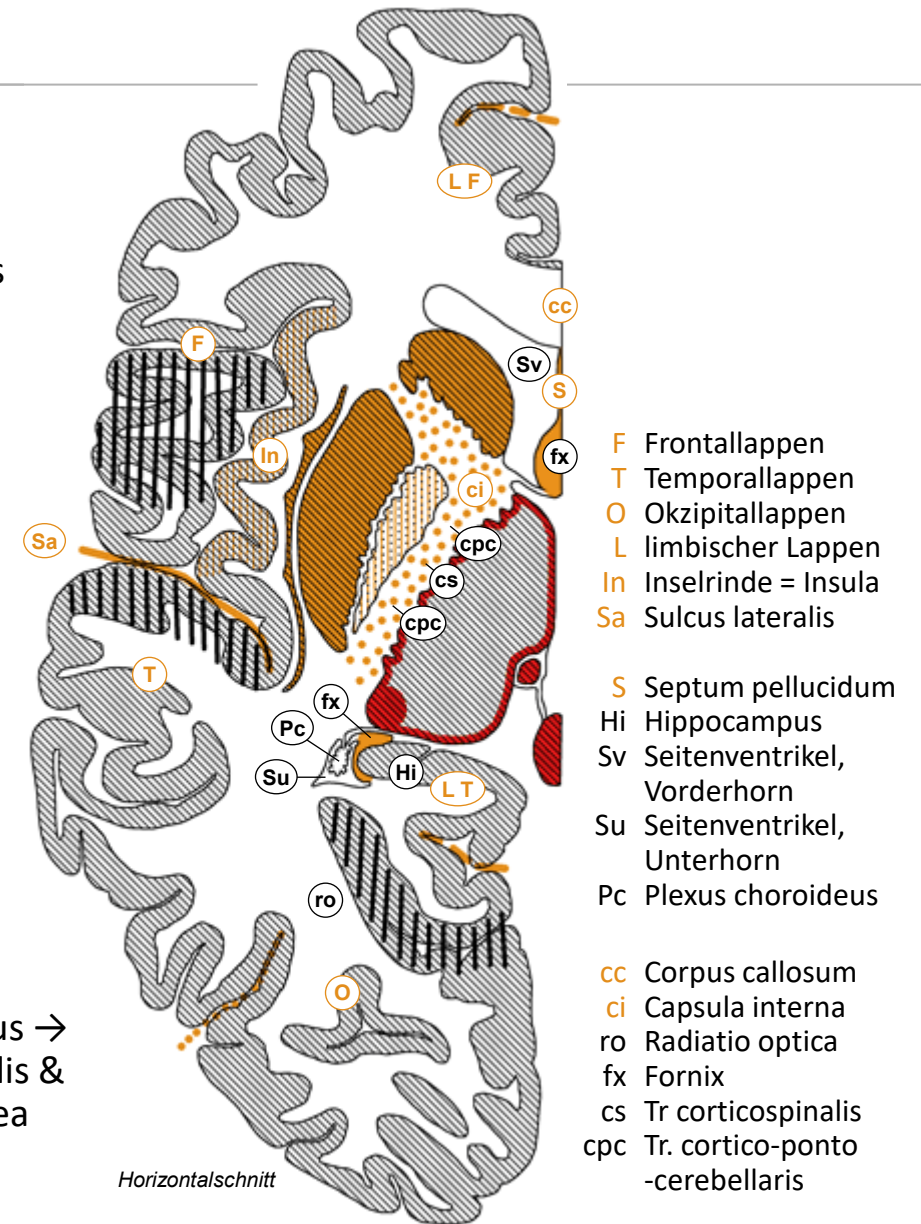
A123 Area 1,2,3
 A4 Area 4
 A17 Area 17
 A41 Area 41
 A43 Area 43
 Olf olfaktorische Rinde
 Bz Broca-Zentrum
 Wz Wernicke-Zentrum

cc Corpus callosum
 ca Commissura anterior
 Lt Lamina terminalis
 S Septum pellucidum
 fx Fornix
 Bo Bulbus olfactorius
 tf Tractus olfactorius



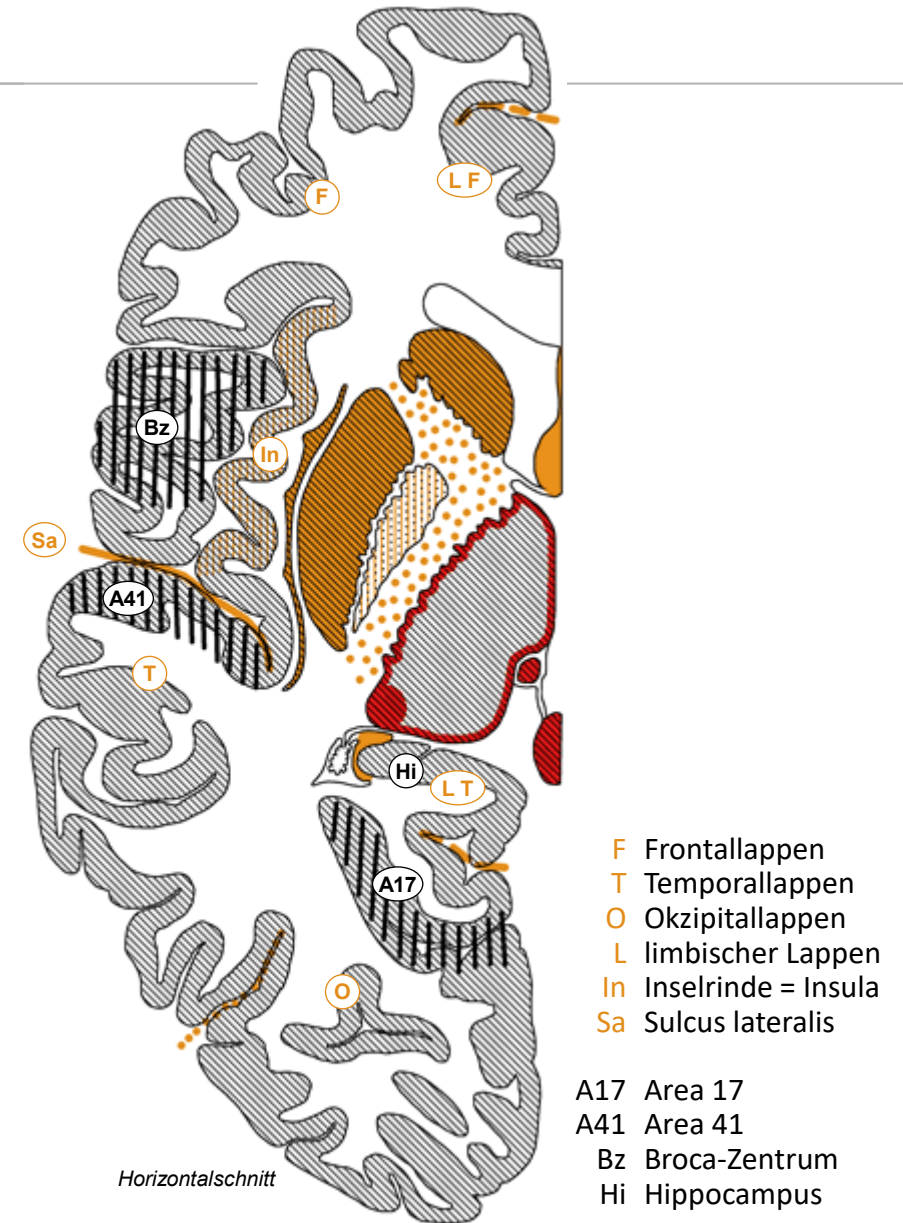
Grosshirnhemisphären

- **Grosshirnlappen und Seitenventrikel**
 - Telencephalon = Grosshirnhemisphäre (Frontal-, Parietal-, Temporal-, Okzipitallappen) + Corpus callosum + Commissura ant + Lamina terminalis
 - limbischer Lappen: C-förmig um Corpus callosum und Diencephalon, mediale Anteile von Frontal-, Parietal-, und Temporallappen.
 - innen Seitenventrikel: Zentralteil (parietal) → Vorderhorn (frontal, grenzt an Septum pellucidum), Hinterhorn (okzipital), Unterhorn (temporal)
- **Graue Substanz der Grosshirnhemisphäre**
 - Grosshirnrinde 3-4mm dick mit Gyri (Windungen) und Sulci (Furchen)
 - Inselrinde: bedeckt durch Frontal-, Parietal-, und Temporallappen
 - tiefliegende Kerne (Claustrum, Basalganglien, Amygdala, Nc basalis)
- **Weisse Substanz / Mark der Grosshirnhemisphäre**
 - Assoziationsfasern verbinden Rindenareale innerhalb Hemisphäre
 - Kommissurenfasern verbinden gleichnamige linke & rechte Rindenareale (Commissura ant.: Riechhirn, Corpus callosum: Rest, 250 Mio Fasern)
 - Projektionsfasern: auf/absteigende Verbindungen mit subkortikalen Strukturen («alles ausser Grosshirnrinde»). Beispiele: Fornix (Hippocampus → Hypothalamus // limbischer Lappen), Capsula interna mit Tr cortico-spinalis & cortico-ponto-cerebellaris, Radiatio optica (Sehstrahlung, Thalamus → Area 17), Grosshirnrinde ↔ Thalamus, Grosshirnrinde → Striatum



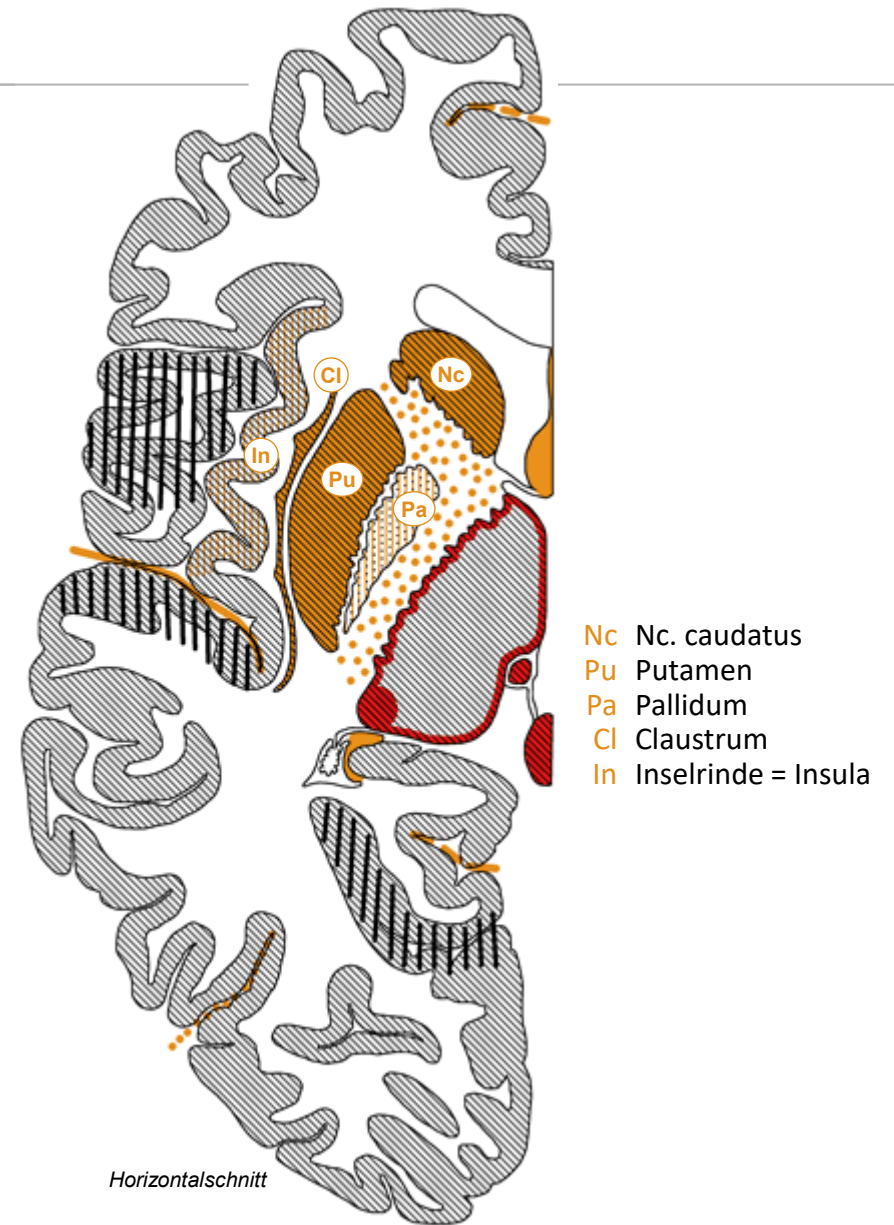
Grosshirnrinde

- Histologie, Gliederung
 - vertikal: 6 Nervenzell-Schichten = Neokortex, <6 Schichten = Allokokortex
 - horizontal kleinräumig: Säulen = Module (100-300 Neurone, \varnothing 500 μ m)
 - horizontal grossräumig: 1909 histologisch 2x43 Brodmann-Felder (1-52), im 21. Jahrhundert durch multimodales MRI in vivo verfeinert
- primäre Areale/Felder (Neo- und Allokokortex)
 - motorisch (Ausfall: Lähmung): A4* \rightarrow Tr corticospinalis *Somatotopie
 - sensibel (Ausfall: Sinnesstörung): A1,2,3* somatosensibel (lemniskales und anterolaterales System), A17 visuell, A41 akustisch, A43 gustatorisch, olfaktorisch (Allokokortex); interozeptiv: Inselrinde
- assoziative Areale/Felder (Neo- und Allokokortex)
 - Frontallappen: motorische Planung, Exekutivfunktionen, Arbeitsgedächtnis, Kontrolle und Äusserung von Emotionen
 - Temporal/Parietal/Okzipitallappen: uni- und multimodale sensible Verarbeitung
 - Sprachzentren in sprach-dominanter Hemisphäre: Broca = motorisch (Ausfall: Broca-Aphasie), Wernicke = sensorisch (Wernicke-Aphasie)
 - Hippocampus (Allokokortex, medialer Temporallappen): semantisches + episodisches Gedächtnis, räumliche Orientierung (Ausfall \rightarrow Amnesie)



Basalganglien

- Basalganglien im engeren Sinn
 - Kerngruppe in Basis des Telencephalon am Übergang zu Diencephalon
 - Corpus striatum, 2-geteilt durch Capsula interna: Nc. caudatus, Putamen
 - Globus pallidus («blasser Kern») mit innerem und äusserem Segment
- Mit Basalganglien assoziierte Strukturen
 - Substantia nigra (Mesencephalon):
dopaminerge nigrostriatale Fasern → Corpus striatum
 - Nc subthalamicus (Diencephalon, Grenze zu Mesencephalon)
- Funktionen
 - Schleife Neocortex → Basalganglien → Thalamus → Neocortex
 - Planen, Auslösen, Verknüpfen und Lenken von Bewegungen, assoziatives motorisches Lernen
 - weitere, kognitive? emotionale? exekutive? Funktionen
- Krankheiten
 - Parkinson-Krankheit (Degeneration der dopaminergen nigrostriatalen Neurone der Substantia nigra), Huntington-Krankheit (Degeneration des Corpus striatum selbst, autosomal dominante Erbkrankheit)
 - Schizophrenie? Zwangsneurosen?



Basales Telencephalon

- **Nc accumbens**
 - ventraler (limbischer) Anteil des Corpus striatum
 - zusammen mit dopaminergen mesolimbischen Fasern aus Formatio reticularis (→ Nc accumbens, Amygdala, limbischer Lappen): Motivation, Belohnungssystem; Suchtkrankheiten
- **Nc basalis (Meynert)**
 - cholinerge Neurone, vermengt mit ventralen (limbischen) Anteilen des Pallidum, senden Fasern in Hippocampus und Neokortex
 - Gedächtnis, Aufmerksamkeit, von Alzheimer-Krankheit früh betroffen
- **Amygdala**
 - grosser Kernkomplex im medialen Temporallappen (bzw. limbischen Lappen) vor Hippocampus gelegen
 - Angstkontrolle, Angststörungen
 - emotionales Lernen, posttraumatisches Stresssyndrom
- **Clastrum**
 - Scheibe grauer Substanz innerhalb weisser Substanz unter Inselrinde
 - Funktion unklar

